Lane Medical Library

EIN FALL VON PRIMÄREM LUNGENCARZINOM MIT EIGENARTIGEM RÖNTGENBEFUND

INAUGURAL-DISSERTATION

ZUR

ERLANGUNG DER DOKTORWÜRDE

EINER

HOHEN MEDIZINISCHEN FAKULTÄT

DER

BADISCHEN

RUPRECHT-KARLS-UNIVERSITÄT

ZU HEIDELBERG

VORGELEGT VON

ALWIN BODEN

AUS LANDSTUHL

HEIDELBERG 1928

HEIDELBERGER VERLAGSANSTALT UND DRUCKEREI G.M.B.H.

Gedruckt mit Genehmigung der medizinischen Fakultät
der Universität Heidelberg.

Dekan:
Prof. Dr. Gotschlich.

Referent:
Prof. Dr. Thannhauser.

1928

SEINEN LIEBEN ELTERN!

Internisten, Röntgenologen und Pathologen haben übereinstimmend eine rapide Zunahme primärer Lungenkrebse in den letzten Jahren festgestellt. Eine ältere Statistik von Fuchs und Perutz aus den Jahren 1854 bis 1896 berechnet von 17 Lungencarzinomen bei 21034 Sektionen ihr Vorkommen mit 1,27 Prozent aller Krebsfälle. Otten stellte auf Grund von Statistiken des Eppendorfer Krankenhauses in den Jahren 1902 bis 1909 von 10951 Sektionen 39 primäre Lungenca. fest und bezifferte ihre Häufigkeit mit 3,3 Prozent aller Ca. Nach Zusammenstellung von Schmoller folgen die Lungenca mit 5 Prozent aller Krebse dem Ösophagus-Ca. auf dem Fuße. Nach neuester Statistik von Lenk in Wien steigert sich die Häufigkeit primärer Lungenkrebse auf 10 Prozent von allen Ca.

Diese Zunahme der Lungenca, einer Erkrankung, die fast ausnahmslos mit dem Tode endet, hat die Aufmerksamkeit der Kliniker auf sich gelenkt, und von vielen Autoren, ich nenne nur v. Strümpel, Friedr. v. Müller und Lenhartz, wurden die Symptome dieser Erkrankung zu einem Krankheitsbilde zwecks sicherer Diagnosestellung zusammengefaßt.

Die genaue Beschreibung des klinischen Krankheitsbildes gehört nicht in den Rahmen dieser Arbeit; ich nenne nur die Krankheitszeichen, die den Patienten dem Arzte zuführen, nämlich Atemnot, Reizhusten, der jeder Therapie hartnäckig trotzt, Auswurf in wechselnder Menge, bisweilen mit Blut untermischt (in der Literatur als himbeergeleeartiges Sputum beschrieben). Tag- und Nachtschweiße und Gewichtsabnahme. Diese Erscheinungen treten allerdings erst bei vorgeschrittenem Lungenca auf. Die Aussichtslosigkeit klinischer Frühdiagnose bringt Otten in den Worten zum Ausdruck: „Resigniert konnte man den Lungenkrebs bei der Sektion sicher feststellen."

Das sicherste Erkennungsmittel eines Lungenca ist das Röntgenverfahren. Über seine Bedeutung bei der Untersuchung der Lungen und des Mediastinums sagt Dietlen auf dem 18. Röntgenkongreß in Wiesbaden 1927: „Es ist überflüssig, heute noch etwas zur Empfehlung und zum Lobe der Röntgenuntersuchung der Lungen zu sagen. Sie ist heute so sehr ein wichtiger Teil der Diagnostik der

Brustorgane geworden, daß man, ohne Widerspruch zu fürchten, behaupten darf, eine Untersuchung ohne Anwendung der Röntgenstrahlen ist bei der Mehrzahl der Krankheiten der Lunge und des Mittelfells unvollständig.“ Allerdings können und dürfen wir zum sicheren Röntgennachweis eines Tumors die klinischen Erscheinungen nicht vernachlässigen. Levy-Dorn behauptet mit Recht, daß das Röntgenverfahren, speziell bei der Diagnose der Lungentumoren nur in engster Verbindung mit allen anderen Untersuchungsmethoden von Nutzen ist.

Die Lungentumoren stellen sich röntgenologisch so mannigfaltig und vielgestaltig dar, daß man zu einer sicheren Diagnose nur kommen kann, wenn man seinen Betrachtungen pathologisch-anatomische Einteilung zu Grunde legt. So hat auch Otten in seiner Arbeit über Lungentumoren vergleichende pathologisch-anatomische und röntgenologische Betrachtungen angestellt. Bei meinen Darlegungen stütze ich mich auf das von Otten aufgestellte Einteilungsschema. Otten hat je nach dem Ausgangspunkt der Ca. sie eingeteilt in

1. Lappenca = Massive Infiltration eines oder mehrerer Lappen, ausgehend vom Cylinderepithel eines Bronchus, in selteneren Fällen vom Alveolarepithel.

2. Bronchusca = Vom Hilus ausgehende Infiltration, Cylinderzellenca.

3. Bronchialcarzinose = diffuse, fleckweise Infiltration beider Lungen im Verlaufe des Bronchialbaumes.

Diese 3 Arten primärer Lungenca zeigen im Röntgenbild ihre Eigenheiten, die von Röntgenologen beobachtet und ausführlich beschrieben sind.

Von den Lappenca sind die im Oberlappen lokalisierten nach Ansicht von Otten am häufigsten. Diese Erscheinung erklärt sich wohl aus der Tatsache, daß der Krebs von seinem Primärherde im Hauptbronchus am leichtesten infiltrierend in den Oberlappenbronchus eindringt. Otten hat 7 Fälle von Oberlappenca veröffentlicht. Charakteristisch war im Röntgenbild dabei Folgendes: der Schatten des Krebses füllt fast den ganzen Lappen infiltrierend aus. Die Abgrenzung nach der Seite und Spitze ist unregelmäßig diffus; die Spitzen selbst sind meistens frei. Nach Mittel- und Unterlappen hin findet sich eine scharfe, bisweilen liniäre Grenze, die um so deutlicher in Erscheinung tritt, als das noch gesunde Lungengewebe durch kompensatorisches Emphysem aufgehellt im Rönt-

genbilde erscheint. Die Zwischenrippenräume erscheinen in der Höhe der unteren Lungenabschnitte erweitert; die Zwerchfellkuppe ist abgeflacht, steht tiefer, als der Norm entspricht und zeigt geringe Excursionen vor dem Röntgenschirme. Auf der Höhe des Tumors dagegen sind die Intercostalräume verschmälert, die Rippen liegen dachziegelartig übereinander. Es ist dies die Folge einer obliterierenden Pleuritis bedingt durch Lungenca; denn bei ein Drittel aller Fälle finden wir neben Infiltration des Lungengewebes strangartige Verwachsungen und Schwarten der Pleura. Die Intensität des Schattens ist nicht einheitlich. Die größte Dichte liegt meistens in der Nähe des Mittelschattens; dies erklärt sich aus der Tatsache, daß der Tumor von einem Hauptbronchus ausgehend fortschreitet. Diese Schattenintensität kann so groß sein, daß nur schwer die Aorta im ersten schrägen Durchmesser von diesem Tumorschatten getrennt werden kann, und es ergeben sich differenzialdiagnostische Schwierigkeiten für die Abgrenzung gegen ein Aortenaneurysma und andere pathologische Veränderungen im Thorax. Die ausgedehnte Verschattung eines ganzen Lappens ist aber weniger durch die Tumormassen selbst als vielmehr durch Atelektase der peripheren Bezirke in Folge von Bronchusstenose bedingt. Bisweilen sieht man im Schatten unregelmäßige Aufhellung, Zeichen von secundärem Zerfall der Tumormassen infolge mangelhafter Ernährung (Nekrose). Die Dichte des umgebenden Ca-Gewebes läßt dies allerdings nur selten röntgenologisch in Erscheinung treten. Otten hat nur einen Fall von Höhlenbildung im Ca-Innern röntgenologisch beschrieben.

Ein anderes Bild, wie es vor allem Schmoller beschrieben hat, entsteht dadurch, daß der Tumor den Bronchialverzweigungen folgt, bis in die Alveolen vordringt und sie ausfüllt, ohne infiltrierend und destruierend zu wachsen — pathol.-anat. als Krebspneumonie bekannt. Das Röntgenbild imponiert nicht als Lungenca, vielmehr als cirrhotische Tbc. mit starken Schrumpfungsprozessen. In einem solchen Falle, von Schmoller beschrieben, war die rechte Thoraxseite stark verkleinert, die Rippen dachziegelartig übereinandergelagert und das Mediastinum nach rechts verschoben. Der Unterlappen war kaum vom Zwerchfell zu differenzieren, jedoch nicht gleichmäßig verschattet, zeigte vielmehr zahlreiche Aufhellungen. Die ganze darüberliegende Lunge wies zahlreiche kleine Verschattungen und strangförmige Zeichnung bis in die

Spitzen auf. In der linken Lunge und dem Hilus waren je ein bohnengroßer Schattenfleck zu sehen.

Ein von den bisher angeführten Fällen von Lappenca verschiedenes Bild zeigen die Bronchuscarzinome, die ihren Ausgang vom Hilus nehmen. Otten konnte aus seinem Material 17 Lappenca nur 4 Bronchus-Hilusca gegenüberstellen und schloß daraus auf weniger häufiges Vorkommen letzterer. Arnsberger und Krause fanden dagegen übereinstimmend mit Aßmann unter ihrem Lungenca-Material mehr Bronchusca. Röntgenologisch bilden diese Krebse einen dichten Schatten im Hilus, der nicht abgrenzbar in den Herz- und Aortenschatten übergeht. Nach der Peripherie nimmt der Schatten an Intensität ab, ist gegen die Lunge unregelmäßig, weniger deutlich abgrenzbar als die Mediastinaltumoren, die bei ihrem Wachstum das Lungengewebe vor sich her drängen. Strahlenförmige Ausläufer, sogenannte Krebsfüße, dringen als Infiltrate der perivasculären und peribronchialen Lymphgefäße in das Lungenparemchym ein. Nach Aßmann führen die Hilusca. frühzeitig zu Bronchusstenose, deren Folgeerscheinungen uns das Röntgenbild deutlich zeigt:

1. Verdunklung des von dem verstopften Bronchus vorher versorgten Lungengewebes.

2. Hochstand und verminderte, bisweilen paradoxe Beweglichkeit des Zwerchfelles infolge des vergrößerten negativen Druckes innerhalb der erkrankten Thoraxseite (evtl. auch durch Phrenikuslähmung bedingt).

3. Inspiratorische Mediastinalverschiebung nach der erkrankten Seite. Bei Ergriffensein der Pleura die Symptome, die schon bei den Lappenca besprochen wurden (Schrumpfung der Pleura).

Einen sehr lehrreichen Fall von Bronchusca hat Schmoller aus dem Rud. Virchow Krankenhaus berichtet: „Ursprünglich imponierte das Röntgenbild als typisches Bronchusca. Der Hilus war bei sagittaler Durchleuchtung von einem dichten, halbmondförmigen Schatten, der sich nach der Peripherie auffaserte, überlagert. Die unteren Partien der rechten Lunge wiesen einen keilförmigen, nicht sehr intensiven Schatten auf. Bei einer zweiten Durchleuchtung nach 14 Tagen war das Bild gänzlich verändert. Statt des halbmondförmigen Schattens sah man einen nach oben scharf begrenzten Schatten, der ungefähr in der Höhe der 4. Rippe gradlinig verlief, nach unten bis zum Zwerchfell reichte. Nur an der äußeren Thoraxwand

war unten ein kleiner keilförmiger Bezirk freigeblieben. Durch Drehung und Röhrenverschiebung ergab sich, daß der Schatten von einer Verdunklung des Mittellappens herrühren mußte. 48 Stunden später war das Bild abermals verändert. Unterlappen und Oberlappen waren ebenfalls verdunkelt, nur die Lungenspitze war noch aufgehellt. Der Schatten war im Ganzen nicht so intensiv wie bei großen Ergüssen. Vorgenommene Punktion verlief negativ. Hier blieb nur eine Annahme übrig, nämlich Verlegung des Hauptbronchus. In der Tat zeigten sich die bekannten Jakobsohn'schen Stenosezeichen: Mediastinalverschiebung nach der erkrankten Seite, inspiratorisches Tiefertreten des Zwerchfells."

Fälle von einwandsfreier Bronchialcarzinose, dem 3. Punkt der Otten'schen Einteilung sind kaum beschrieben. Sie sind nach Aßmann durch eine carzinomatöse Infiltration der Lymphgefäße hervorgerufen, die im Fall von Otten von einem Bronchialca ausging, aber auch von einer anderen Geschwulst, häufig von einem Magenca ihren Ausgang nehmen kann.

Infolge der Andersartigkeit des Röntgenbildes paßt nicht in die Reihe der bisher beschriebenen Fälle von primären Lungenca ein Fall, den Lüdin veröffentlicht hat. Lüdin hatte wegen des abweichenden Röntgenbildes die Diagnose Sarkom, wie er selbst angibt, gestellt. Die Sektion ergab aber ein primäres Lungenca. Das Röntgenbild zeigte folgenden Befund: Unter der rechten Clavicula war ein isolierter, gut umschriebener, rundlich ovaler, homogener Schatten mit bogenförmiger Begrenzung nach unten, weniger scharf nach oben und dem Mittelschatten sichtbar. Die rechte Spitze war weniger hell als die linke.

Ein ähnlicher Fall wurde Anfang 1925 in der Med. Poliklinik Heidelberg beobachtet und soll im Nachfolgenden eingehend besprochen werden.

Die klinischen Symptome dieses Falles entnehme ich folgender Krankengeschichte:

W. L., 69 Jahre alter pensionierter Lokomotivführer aus Heidelberg.

Anamnese: Pat. kam am 29. 12. 1924 zum ersten Male zur Untersuchung in die Poliklinik. Er gab an, früher häufig an Rheumatismus gelitten zu haben. Vor Jahren hatte er eine linksseitige Rippenfellentzündung durchgemacht. Jetzt klagte er über Schmerzen im Rücken. Seit 8 Tagen verspürte er Brennen und Stechen in der rechten Unterkiefergegend.

Befund: Pat. ist ein sehr ruhiger, gut genährter Mann. Die Augen reagieren gut auf Licht und Convergens. Mund und Rachen: Gebiß mangelhaft, der Rachen ist stark gerötet, die Mandeln sind geschwollen, einige Eiterpfröpfe darin sichtbar. Schilddrüse ist nicht palpabel.

Lungen: Links hinten unten Dämpfung; linke Grenze wenig verschiebbar. Über beiden Lungen hört man bronchitische Geräusche.

Herz: o. B.
Puls: 72, regelmäßig, gut gefüllt.
Blutdruck: 110/70 mm Hg.
Abdomen: o. B. Nervensystem o. B.
Urin: Albumen und Saccharum negativ.
Sputum: o. B.
Temperatur: 36,5°.

Am 20. 2. 1925 kam der Pat. wieder in die Sprechstunde, weil die Schmerzen im Rücken stärker geworden waren. Pat. empfindet einen dauernden Druck, besonders unter dem rechten Schulterblatt. Atemnot und Kurzatmigkeit bestehen nicht. Pat. gibt an, daß er seit Januar eitrigen Auswurf habe, der häufig mit Blut untermischt sei. Es bestehe mäßiger Hustenreiz, besonders in der Frühe. Das Allgemeinbefinden habe sich in der letzten Zeit dauernd verschlechtert; auch habe er an Gewicht abgenommen. Seit einigen Wochen habe er über Magenbeschwerden, häufig saures Aufstoßen zu klagen. Der Stuhlgang sei regelmäßig. Seit einiger Zeit seien die Beine öfters am Abend geschwollen.

Befund: Es handelt sich um einen mittelkräftigen Patienten mit leichter Cyanose und etwas gedunsener Gesichtsfarbe. Die Endphalangen sind trommelschlägelförmig aufgetrieben. Augen, Mund und Rachen o. B.

Lungen: Die rechte Thoraxseite bleibt etwas bei der Atmung zurück. Die Lungengrenzen stehen tief, aber überall verschieblich. Links hinten mäßige Schallverkürzung. Über beiden Lungen ist Brummen und sind bronchitische Geräusche zu hören. In der rechten Axillarlinie ist eine streifenförmige Dämpfung nachweisbar. Herz: linke Herzgrenze liegt außerhalb der Mamillarlinie; über der Herzspitze ist ein systolisches Geräusch hörbar. Die Töne sind leise, Puls und Blutdruck normal.

Die Temperatur schwankt zwischen 36,4° und 37,9°.

Das Sputum ist himbeergeleeartig tingiert, mikroskopisch fallen große runde Zellen mit Fettkörnchen auf.

Das Blutbild ergibt 10 900 Leukocyten, davon sind 80 Prozent Polynukleäre, 9 Prozent Mononukläre, 1 Prozent Eosinophile und 10 Prozent Lymphocyten.

Beide Kniegelenke sind geschwollen, bei Bewegung stark schmerzhaft; Bewegungen schwer ausführbar. Pat. kann nicht lange stehen und umherlaufen.

Röntgenologisch wurde am 20. 2. 1925 folgender Befund erhoben:

Lungendurchleuchtung: Im rechten Mittelfeld ein faustgroßer, rundlicher, gut abgesetzter, dichter Schatten, der im oberen Pol eine pflaumengroße Aufhellung erkennen läßt. Bei seitlicher Durchleuchtungsrichtung behält der Schatten seine rundliche Form und gute Abgrenzung bei. Man kann an der lateralen Schattenbegrenzung einen fingerbreiten Saum normalen Lungengewebes erkennen. Im retrocardialen Raume lassen sich keine Drüsenschatten feststellen. Das linke Spitzenfeld zeigt Einlagerung vereinzelter dichter kleiner Knotenschatten, die bei Hustenstößen noch deutlicher in Erscheinung treten. Das linke Zwerchfell bleibt inspiratorisch etwas zurück; der linke phreniko-costale Winkel lüftet sich nicht vollkomken und ist an der Spitze adhaerent. Die Rippenknorpel zeigen hochgradige Verkalkung.

Aufnahme in sagittaler Richtung (Abbildung 1): Im rechten Mittelfelde ein gut faustgroßer, länglich ovaler, dichter Schatten, der allseitig scharf begrenzt ist und sich medianwärts etwas zuspitzt. Im medialen oberen Quadranten dieses Schattens eine ungefähr pflaumengroße unregelmäßig begrenzte Aufhellung, die basalwärts eine Horizontalbegrenzung zeigt. (Zerfallshöhle mit Niveaubildung.) Die Durchmesser des Schattens betragen: 11,5 : 9,0 cm.

Aufnahme in frontaler Richtung (Abbildung 2): Der oben beschriebene Schatten zeigt in dieser Richtung eine runde, leicht wellige aber allseitig vollkommen lineare Begrenzung. In seinem oberen Teile schimmert eine Aufhellung gerade noch durch. Von der Gegend dieses Schattens strahlen radiär in die Peripherie Streifenschatten aus, die sich unter dichotomischer Teilung allmählich verjüngen. (Gefäßschatten.) Die ihm gegenüberliegenden Wirbel zeigen in der vorderen Begrenzung deutliche Spangenbildung.

Durchleuchtung und sagittale Aufnahme am 26. 2. 1925: Form, Größe und Begrenzung des tumorartigen

Schattens ist unverändert, nur die Zerfallshöhle hat sich basalwärts vergrößert.

Durchleuchtung und sagittale Aufnahme am 18. 3. 1925 (unter denselben Bedingungen wie die früheren Aufnahmen): Der tumorartige Schatten ist in toto größer geworden bei derselben scharfen linearen Umrandung wie bisher. Durchmesser 13,5 : 11,0 cm. (Also gleichmäßige zentrische Vergrößerung.) Die Zerfallshöhle hat sich deutlich vergrößert, nimmt fast den ganzen oberen medialen Quadranten des Schattens ein und zeigt deutliche basale Niveaubildung.

Die von vornherein gleichzeitig vorgenommene röntgenologische Magen-Darmuntersuchung ergab keine Anhaltspunkte für einen malignen Tumor des Magen-Darmtraktus.

Auf Grund des Röntgenbefundes wurden noch weitere klinische Befunde aufgenommen:

Die Prostata war mäßig vergrößert, nicht höckerig, Schleimhaut darüber verschieblich. Im Sputum wurden keine Haare oder sonstige Zellen, die für Dermoidcyste oder Teratom sprächen, gefunden.

Auf Grund der radiologischen und der klinischen Symptome wurde am 20. 2. 1925 ein primärer Lungentumor, wahrscheinlich Carzinom, diagnostiziert.

Diese Diagnose wurde auch nach weiteren röntgenologischen Kontrolluntersuchungen, die in verschiedenen Abständen gemacht wurden, aufrecht erhalten. Die dem Pat. von vornherein vorgeschlagene Operation wurde abgelehnt, gleichfalls die dann vorgeschlagene Strahlenbehandlung.

Der weitere Krankheitsverlauf zeigte zunehmende Kachexie und raschen körperlichen Verfall. Exitus letalis am 30. 5. 1925.

Aus dem Sektionsprotokoll ist folgendes zu entnehmen. (Obducent Dr. H e r z o g.)

Hauptleiden: Carzinom der Lunge.

Todesursache: Carzinom der Lunge.

Über faustgroßes, circumskriptes, markiges Ca mit zentralem nekrotischem Zerfall und Höhlenbildung im Unterlappen der rechten Lunge, ausgehend von einem größeren Bronchialast, übergreifend auf die Pleura

costalis und durch die Zwischenrippenräume durchwachsend. Eitrige Bronchitis der rechten Lunge mit beginnender Absedierung in den untersten Unterlappenabschnitten. Pleuritis sero-fibrinosa dextra (500 ccm Flüssigkeit in der rechten Pleurahöhle. Pleuritische Verwachsungen der linken Lunge. Leichte Hypertrophie beider Herzventrikel, besonders des linken. Chronische (endokarditische?) Verdickung des Mitralsegels. Granularatrophie beider Nieren mit kleinen Cysten in der Rinde. Steine in der Gallenblase. Milz, Magen, Leber, Pankreas, Nebenniere, Blase, Rektum und Drüsen o. B. Prostata kastaniengroß ohne pathologische Veränderungen. Kleine circumskripte Blutung im unteren Dünndarmabschnitt. Leichte Atheromatose der Gefäße. (Halsorgane und Schädel durften nicht seziert werden.)

Mikroskopischer Befund: Der Lungentumor zeigt das typische Bild eines alveolären, soliden Plattenepithelcarzinom ohne Verhornung mit zahlreichen Mitosen.

In vorliegendem Falle war für die Diagnosestellung der Röntgenbefund ausschlaggebend. Allerdings gab die Eigenart des Carzinomschattens (vollkommen scharf lineare Umgrenzung) Veranlassung, andere Lungenaffektionen, die röntgenologisch in dieser und ähnlicher Form in Erscheinung treten können, differenzialdiagnostisch in Erwägung zu ziehen.

Vor allem kommt das primäre Lungensarkom in Frage, das allerdings äußerst selten ist. Seine Symptome zeigt besonders gut ein Fall von Lüdin. Die klinischen Erscheinungen sind ähnlich denen des Ca.

Das Röntgenbild zeigte in dem von Lüdin angeführten Falle in der linken oberen Thoraxseite einen intensiven, gleichmäßig dichten, rundlichen Schatten mit scharfer, bogenförmiger Begrenzungslinie. Der obere Pol des Schattens jedoch war vom Lungengewebe nicht abgrenzbar, da er diese Thoraxseite ganz ausfüllte.

Eine Verbindung zwischen Tumor und Bronchus fehlt durchweg dem Sarkom. Zerfallsherde innerhalb desselben sind äußerst selten. Mit großer Wahrscheinlichkeit konnten wir, obwohl wie oben erwähnt, die Form eines Sarkoms unserem Tumor sehr ähnlich war aus den beiden Gründen: Verbindung des Tumors mit dem Bronchus und Zerfallsherde innerhalb des Schattens, jenes ausschließen. Eine sichere Diagnose zwischen Ca. und Sarkom kann letzten Endes nur das Mikroskop liefern.

Solitärmetastasen, von Ca., Sarkom und Hypernephrom — die allerdings sehr sehr selten sind — können in der Lunge ähnliche röntgenologische Erscheinungen wie in unserem Falle machen. So beschreibt Aßmann einen Fall, in dem eine Ca-Metastase, mit rundlichem, ziemlich scharf begrenztem Schatten mit großer Zerfallshöhle im rechten Unterfeld sichtbar war. Allerdings war auf dem gleichen Bilde auch der Primärherd am Hilus zu sehen. Durchweg neigen die secundären Ca. rasch zu Zerfall und zeigen nach Aßmann weniger dichten Schatten, der bei größerem Abstand von der Platte, wie Holzknecht erwähnt, ganz dem röntgenologischen Nachweis entgehen kann. Außerdem wird an anderer Stelle im Körper röntgenologisch gewöhnlich der Primärtumor nachzuweisen sein, was in unserem Falle nicht gelang, weshalb secundäres Ca. ausgeschlossen werden konnte.

Secundäre Sarkome sind meistens multipel und rasch wachsend. Metastatische Hypernephrome stützen ihre Diagnose auf den Nachweis eines Grawitz'schen Tumors. Da wir weder ein primäres Sarkom noch Hypernephrom in unserem Falle röntgenologisch nachweisen konnten, schieden diese aus der Differenzialdiagnose aus.

Von den gutartigen Tumoren der Lunge sind die Lipome, Fibrome, Osteome und Adenome nach Kaestle so selten, daß sie praktisch kaum in Frage kommen. Etwas häufiger sind Chondrome — vom Hyalinknorpel der Bronchien ausgehend; doch letztere wie die vorhergenannten treten klinisch so wenig in Erscheinung, daß sie selten als Krankheitsursache diagnostiziert werden, vielmehr als zufälliger Sektionsbefund entdeckt werden. Das ganze klinische Krankheitsbild in unserem Falle sprach gegen einen dieser gutartigen Tumoren.

Dermoidcysten, Teratome und Echinokokkusblasen kommen zur weiteren differenzialdiagnostischen Erwägung. Diese können alle als scharf umschriebene, rundliche Schatten in Erscheinung treten. Dermoidcysten und Teratome gehen meistens vom mittleren und oberen Teile des vorderen Mediastinum aus und zeigen im sagittal aufgenommenen Röntgenbild einen dem Mittelfelde aufsitzenden halbkugeligen, periphrewärts scharf begrenzten Schatten. Im frontalen Röntgenogramm hängen diese Schatten an einem nach dem vorderen Mediastinum hinziehenden Stielschatten. Die Teratome weisen in ihrem Röntgenbilde meistens Schattenungleichheiten auf, die

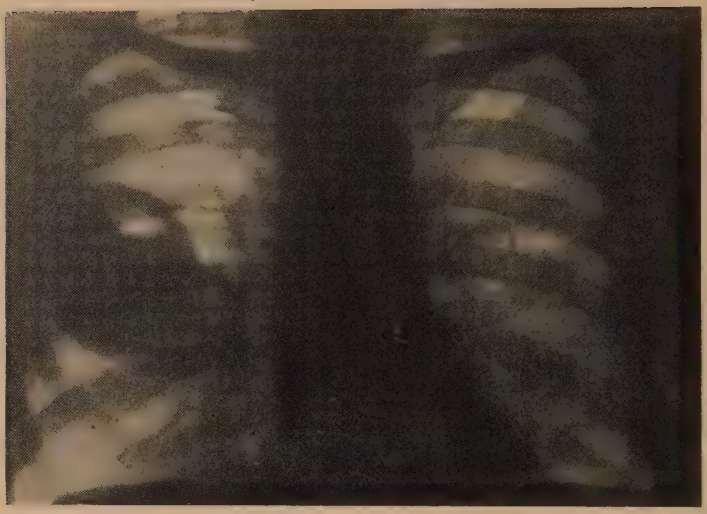

Abbildung 1: 20. 2. 1925



Abbildung 2: 20. 2. 1928

Abbildung 3: 26. 2. 1928



Abbildung 4: 18. 3. 1928

auf Vorhandensein von Zähnen, Knochen und Knorpel zurückzuführen sind. In unserem Falle bestand weder röntgenologisch ein Stielschatten nach dem Mediastinum, noch fanden sich klinisch im Auswurf Haare. Wir konnten daher Dermoidcysten und Teratome aus der Differentialdiagnostik fallen lassen.

Die unversehrte Echinokokkusblase zeigt nach Behrenrodt bei sagittaler Strahlenrichtung rundlichen Schatten von gleichmäßiger Tiefe, die gegen das Lungenfeld mit ganz scharfen Rändern abgesetzt ist. Bei frontaler Durchleuchtung dagegen erscheint sie abgeflacht, was von manchen Autoren als Charakteristikum für Echinokokkus angesprochen wird. Wird der flüssige Inhalt durch Platzen der Cyste in einen Bronchus vollständig ausgehustet, wobei klinisch schwere Erstickungsanfälle auftreten, und dringt dabei Luft in die Höhle ein, so entstehen Ringschatten mit hellem Centrum, die sich meist rasch verkleinern und nach der Heilung ganz geringfügige, schleierförmige Trübung hinterlassen. Wird der Cysteninhalt nicht vollständig entleert, so erscheint im Röntgenbilde ein horizontaler Schattenspiegel mit darüberstehender Luftblase. Beim Schütteln des Patienten lassen sich deutlich Wellenbewegungen erkennen, und bei Lagewechsel stellt sich der Niveauspiegel stets horizontal ein. (Aßmann.) Unser Tumor erschien in frontaler Durchleuchtung nicht abgeflacht; die innerhalb der Aufhellung sichtbare Niveaubildung zeigte bei Schütteln des Patienten keine Wellenbewegung, auch keine Horizontaleinstellung bei Lagewechsel. Außerdem waren keine klinischen Anhaltspunkte für Echinokokkus, nämlich Eosinophilie, Bernsteinsäure und Kochsalzkristalle im Sputum vorhanden. Ein Echinokokkus konnte demnach ausgeschlossen werden.

Als weiterer Punkt der Differenzialdiagnose kamen entzündliche Prozesse, die infolge ihrer Infiltration mehr oder weniger dichte Schatten im Lungengewebe hervorrufen, in Frage: Bronchopneumonische Herde haben selten runde Form, sind vielmehr unregelmäßig begrenzt. Anders dagegen die Lungenabscesse. Sie zeigen im Röntgenbild meistens einen runden, bisweilen im Centrum aufgehellten Schatten, jedoch ohne scharfe Begrenzung, was bei der entzündlichen Natur dieser Prozesse ohne weiteres erklärlich ist. (Lorey.) Unterstützend für die Diagnose Absceß ist die ananmnestische Angabe einer Pneumonie und seit längerer Zeit bestehendes hohes

Fieber. Gegen Lungenabszess sprach in unserem Falle die Tatsache des linear begrenzten Schattens und das Fehlen der erwähnten klinischen Symptome.

Gleichfalls schlossen wir einen Gangränherd der Lunge aus, der nach Lorey unregelmäßigen, unscharfen, weniger dichten Schatten im Röntgenbild gibt.

Differenzialdiagnostische Schwierigkeiten bot in unserem Falle das interlobäre Exsudat, bzw. Empyem, das von Fleischner ausführlich beschrieben ist. Aus dem Röntgenbilde kann nach seiner Meinung die Diagnose auf interlobäres Exsudat bzw. Empyem nur dann gestellt werden, wenn die benachbarten Lungenfelder hell sind und das Exsudat sich bei geeigneter Projektionsstelle, „Kreuzhohlstellung", als spindel- und bandförmig, beiderseits scharf begrenzt zeigt. Diese Spindel- oder Bandform entspricht dem Verlaufe der Interlobärspalte. Zurückkommend auf unseren Fall ergab die Durchleuchtung im frontalen Durchmesser keine Spindel- oder Scheibenform des Schattens. Ebenso sprachen die klinischen Symptome gegen eine vorausgegangene, rechtsseitige Pleuritis. Aus diesen Gründen mußten wir die Diagnose interlobäres Exsudat ablehnen.

Im Anschluß an die interlobären Exsudate mußten ebenfalls die interlobären Transsudate (schwankende Transsudate), die von Fleischner und Helm beschrieben sind, differenzialdiagnostisch in Betracht gezogen werden. Bekanntlich treten diese Transsudate bisweilen bei hochgradiger Herzinsufficienz in Verbindung mit wechselnden universellen Oedemen und Ascitis auf, verschwinden jedoch wieder, sobald es gelingt, die darniederliegende Herzkraft zu bessern. Röntgenologisch erscheinen diese Transsudate bei sagittaler Strahlenrichtung als scharf begrenzte Schatten von länglicher bis runder Form. Die letztere Form trifft zu, wenn das Transsudat in der Interlobärspalte an der Dreilappengrenze lokalisiert ist. Bei frontaler Durchleuchtung ziehen auf dem Röntgenbild von dem Hauptschatten entlang den Interlobärspalten zarte, streifenförmige Schatten. Das Schattenbild unseres Tumors entsprach nicht dem oben beschriebenen in Form und Wachstum (keine Ab- und Zunahme der Größe, sondern langsames gleichmäßiges Größerwerden). Außerdem bestand bei unserem Pat. keine hochgradige Herzinsufficienz. Aus diesen Gründen konnten wir auch ein interlobäres Transsudat ausschließen.

Scharf begrenzte Schatten zeigen ferner die Röntgenbilder der Lungeninfarkte, wie Kohlmann diese beschrieben hat. Gewöhnlich treten sie in Keilform, mit der Basis nach der Peripherie, mit der Spitze nach dem Hilus zeigend, röntgenologisch in Erscheinung. Bei dorso-ventraler Verlaufsrichtung des verstopften Gefäßes wird sich dieser Schatten rundlich projizieren. Die Diagnose stützt sich auf eine Frontaldurchleuchtung, die die Keilform des Infarktes deutlich zeigt. Da dem Lungeninfarkte durchweg eine Erkrankung des Herzens zugrunde liegt, ergibt sich daraus ein wichtiger Anhaltspunkt zur Diagnose. Die in jeder Durchleuchtungsrichtung rundlich erscheinende Form unseres Schattens, sowie das Fehlen einer akuten Herzaffektion sprachen gegen Lungeninfarkt.

Lungenaktinomykose zeigt im Röntgenbild nach Otten, meist grobe Schatten in der Hilusgegend, von denen Zacken und Streifen in die Umgebung ausstrahlen. Diese typische Schattenbildung und klinischen Symptome wie Aushusten von Drusen fand sich nicht in unserem Falle.

Gummata der Lungen sind in dieser typischen Form, wie unser Tumorschatten in der Literatur nicht beschrieben. Außerdem ergab die klinische Untersuchung keinen Anhaltspunkt für Lues.

Bisher war in der Differenzialdiagnose nur von Schatten, hervorgerufen von pathologischen Prozessen innerhalb der Lungen die Rede. Zu erwähnen sind noch die Schatten im Röntgenbild, die durch Tumoren des Mediastinums der Rippen und der Wirbelsäule hervorgerufen werden. Die Schatten der Mediastinaltumoren sitzen breitbasig dem Mittelschatten auf und drängen das Lungengewebe schalenförmig, scharf begrenzt zurück. Das Röntgenbild dieser Tumoren entspricht nicht unserem röntgenologischen Befunde. Tumorschatten, die von Rippen und Wirbelsäule ausgehen, sind bei frontaler Durchleuchtungsrichtung meist leicht zu differenzieren.

Senkungsabscesse bei Wirbelcaries bilden birnförmige Schatten beiderseits der Wirbelsäule. (Chaoul.) Bei frontaler Durchleuchtung gehen diese Schatten in die Wirbelschatten über. In unserem Falle hatten wir keinen Anhaltspunkt für einen Senkungsabsceß und der röntgenologische Befund war ein anderer.

Nach diesen differenzialdiagnostischen Erwägungen konnte uns die von den bisher in der Literatur bekannten und beschriebenen Lungencarzinome abweichende Form

des Tumorschattens mit seiner linearen Begrenzung nach allen Seiten, entgegen der Ansicht Holzknechts „scharfe Begrenzung ist durch Prozesse hervorgerufen, die das Lungengewebe verdrängen, aber nicht infiltrieren“ in Übereinstimmung mit den klinischen Symptomen nicht abhalten, **die Diagnose primäres Lungencarzinom** zu stellen, die uns die Sektion bestätigt hat.

Herrn Professor Dr. T h a n n h a u s'e r spreche ich an dieser Stelle für die Überlassung der Arbeit meinen verbindlichsten Dank aus.

Literatur.

Arnsberger: Die Röntgenuntersuchung der Brustorgane und ihre Ergebnisse für Physiologie und Pathologie. F. C. W. Vogel 1909.

Assmann: Klinische Röntgendiagnostik.

Behrenrodt: Lungenechinokokkus. 8. Röntgenkongreß, D. M. W. 1913.

Chaoul: Intrathorakale Senkungsabszesse. Vhl. d. D. R. G. 1923.

Christie: Diagnose primärer Lungentumoren, F. d. R., Bd. 28, Heft 3.

Dietlen: Die Bedeutung der Röntgenuntersuchung der Lungen und des Mediastinum für innere Medizin. Vhl. d. D. R. G. 1927.

Fleischner: Lobäre und interlobäre Lungenprozesse. F. d. R. Bd. 30, 3/4.

Fuchs: Beiträge zur Kenntnis der primären Geschwulstneubildung in der Lunge. I. D. München 86.

Helm: Zur Röntgendiagnose der interlobären Lungenprozesse, F. d. R. Bd. 25.

Holzknecht: Die Röntgendiagnostik der Erkrankung der Brusteingeweide. Hamburg 1901.

Kaestle: Die Röntgenuntersuchung der Atmungsorgane. Lehrbuch der Röntgendiagnostik, Schüttenhelm 1. Bd. 1924.

Kohlmann: Zur Frage der Lungeninfarkte. Vhl. d. D. R. G. 1922.

Krause: Die Röntgendiagnose der Thoraxtumoren. Atlas der Röntgendiagnostik von F. M. Groedel, Lehmann München 1921.

Lenhartz: Handbuch der prakt. Medizin von Ebstein-Schwalbe Bd. 1, 2. Auflage 1907.

Levy-Dorn: Zur Röntgendiagnostik der Lungentumoren. Annales de Roentgénologie et Radiologie, Pétersbourg 1922.

Lorey: Die abgesackte Pleuritis im Röntgenbild. F. d. R. Bd. 29/6. Lobäre und interlobäre Lungenprozesse. F. d. R. Bd. 31/1. Ueber Lungengeschwülste. F. d. R. Bd. 31 Kongressheft.

Lüdin: Der solidär umschriebene, rundliche Schatten im Lungenröntgenogramm. F. d. R. Bd. 34.

v. Müller: Krankheiten der Atmungsorgane. Krehl-Mehring, Lehrbuch der inneren Medizin Bd. 1. 1925.

Otten: Die Röntgendiagnostik der Lungengeschwülste, F. d. R. Bd. 15. Zur Diagnostik der Lungengeschwülste. F. d. R. Bd. 30.

Perutz: Zur Histogenese der primären Lungencarcinome. I. D. München 97.

Schmoller: Grunlage der Diagnose der Lungentumoren. F. d. R.Bd. 31.

v. Strümpel: Lehrbuch der speciellen Pathologie und Therapie, Bd. 1.

Terplan: Beitrag zu den Teratomen der Brusthöhle. Virchow-Archiv 240, 1—2.

Weinberg: Beiträge zur Kenntnis des Lungenechinokokkus. F. d. R. Bd. 24/4.

Lebenslauf.

Als Sohn des prakt. Arztes Dr. Alois Boden am 7. 2. 1904 zu Landstuhl (Pfalz) geboren, absolvierte ich Ostern 1922 das Humanistische Gymnasium zu Kaiserslautern, besuchte die Universitäten Heidelberg, München und Bonn. Im Frühjahr 1927 legte ich mein ärztliches Staatsexamen in Heidelberg ab.

Alwin Boden.